

ОЦЕНКА ЭФФЕКТИВНОСТИ ПРИМЕНЕНИЯ НОВОГО ПРЕПАРАТА ПИРИТИОНА ЦИНКА ЦИНОКАП® В ТЕРАПИИ БОЛЬНЫХ СЕБОРЕЙНЫМ ДЕРМАТИТОМ

М.Н. ШЕКЛАКОВА

Assessment of the efficacy of a new zinc pyrithione drug, Cinocap®, for treatment of patients with seborrheic dermatitis

M.N. SHEKLAKOVA

Об авторе:

М.Н. Шеклакова — врач дерматовенеролог консультативно-диагностического отделения ФГУ «ГНИЦ Росмедтехнологий», г. Москва, к.м.н.

Изучали эффективность и безопасность препарата пиритиона цинка Цинокap® аэрозоль, его терапевтическую эквивалентность оригинальному препарату Скин-кап® аэрозоль у пациентов с себорейным дерматитом. Проведено проспективное открытое рандомизированное сравнительное клиническое исследование. Обследованы 40 больных в возрасте от 18 до 65 лет, рандомизированных в две статистически сопоставимые группы. Пациенты 1-й получали в течение 14 дней монотерапию препаратом Цинокap® аэрозоль, 2-й группы — препаратом Скин-кап® аэрозоль.

Установлено, что Цинокap® является эффективным лекарственным средством лечения себорейного дерматита и сопоставим по терапевтическому действию и безопасности с оригинальным препаратом Скин-кап®.

Ключевые слова: себорейный дерматит, пиритион цинка, Цинокap®, Скин-кап®, эффективность, безопасность, терапевтическая эквивалентность.

The goal of this study was to assess the efficacy and safety of a zinc pyrithione drug, Cinocap® aerosol, and assess its therapeutic equivalence to the original drug, Skin-Cap® aerosol, in patients with seborrheic dermatitis.

Study design: prospective, open-label, randomized comparative clinical study.

Patients (40) aged 18—65 were randomized into two statistically comparable groups. Patients from the first group received a monotherapy with Cinocap® aerosol for 14 days while patients from the second group were treated with Skin-Cap® aerosol.

Based on the data obtained in the course of the study, it was proved that Cinocap® is an efficient drug for treatment of seborrheic dermatitis and is comparable to the original drug, Skin-Cap®, by its therapeutic effect and safety.

Key words: seborrheic dermatitis, zinc pyrithione, Cinocap®, efficacy, safety, therapeutic equivalence, Skin-Cap®.

Себорейный дерматит — хронический рецидивирующий дерматоз, характеризующийся эритематосквамозными высыпаниями, локализующимися преимущественно на коже волосистой части головы, а также в других зонах с большой плотностью сальных желез — на коже лица, груди, верхней части спины [1, 2].

Себорейный дерматит является довольно распространенным заболеванием, по данным разных авторов, заболеваемость составляет от 2 до 16%. Дебют заболевания чаще приходится на пубертатный период, в то же время регистрируются случаи у новорожденных детей как реакция на стимуляцию материнскими гормонами. Самым легким проявлением себорейного дерматита является педириаз (перхоть).

Патогенез развития себорейного дерматита до конца не выяснен. Ведущими факторами, по-

видимому, являются изменения качественного состава кожного сала и функциональной активности сальных желез (себорея), которые возникают под влиянием нейрогенных факторов, гормональных нарушений, конституциональной предрасположенности, изменения состояния иммунной системы. Провоцирующими факторами рецидивов себорейного дерматита являются стрессы, обострения хронических заболеваний, перенесенные инфекции, несоблюдение личной гигиены, длительная иммобилизация и пр. В результате происходит активация на коже дрожжеподобных липофильных грибов рода *Mallassezia*, являющихся постоянным компонентом микрофлоры здоровой кожи головы более чем у 90% популяции. Липофильность дрожжеподобных грибов рода *Malassezia* определяется отсутствием способности синтезировать «длинноцепочечные» жирные кислоты, поэтому рост гриба в среде без добавления липидов невозможен. При хронических заболеваниях, сопровождающихся нарушениями метаболических процессов (сахарный диабет, гипотиреоз, болезни легких, желудочно-кишечного

тракта и пр.) происходит сдвиг рН кожи в щелочную сторону, изменяется состав кожного сала, повышается его липофильность, что и способствует колонизации кожи грибами рода *Mallassezia* [3]. На колонизацию кожи этими грибами влияют не только процессы десквамации эпидермиса, состав кожного сала и степень его выделения солями железа, но и присутствующая на коже бактериальная флора, чаще стафилококки и пропионовые бактерии.

Помимо избыточного выделения сала из сальных желез у больных себорейным дерматитом отмечается изменение химического состава кожного сала: снижение концентрации сквалена, свободных жирных кислот, увеличение содержания холестерина и триглицеридов [4, 5].

У больных себорейным дерматитом в биоптатах кожи, взятых из очагов поражения, определяются CD4+, CD8+ лимфоциты и CD 68+ макрофаги, что свидетельствует о развитии воспаления по механизму гиперчувствительности замедленного типа [6, 7]. Возможно, такая реакция развивается на антигенный раздражитель, в роли которого в настоящее время в большей степени рассматривают именно дрожжеподобные липофильные грибы рода *Malassezia*.

Таким образом, себорейный дерматит развивается при активации представителей нормальной микрофлоры — дрожжеподобных грибов рода *Malassezia*, которая происходит в результате изменения химического состава кожного сала и функционального состояния сальных желез. В свою очередь эти функциональные и качественные изменения происходят под влиянием провоцирующих факторов и сопровождаются развитием кожного воспаления, о чем свидетельствует инфильтрация пораженных участков кожи воспалительными клетками. Поэтому поиск лекарственных средств, способных контролировать процессы местного воспаления, колонизацию кожи грибами рода *Malassezia* и влияющих на процессы десквамации эпидермиса, остается актуальной задачей.

Отечественной компанией ОАО «Фармстандарт» был разработан препарат Цинокап® (действующее вещество — пиритион цинка).

К настоящему времени накоплен большой опыт применения препаратов, содержащих пиритион цинка, для лечения ряда дерматозов, связанных с нарушением процессов кератинизации и десквамации эпидермиса [8—11].

Фармакологические эффекты пиритиона цинка весьма многообразны. В основе противомикробного и противогрибкового действия лежит его способность взаимодействовать с фосфолипидами мембраны микробной клетки, что приводит к нарушению ее целостности и в конечном итоге — к гибели микроорганизма [12, 13]. Кроме того, пиритион цинка нарушает процессы трансмембранного переноса и за счет хелатирующей способности может связы-

вать ионы металлов внутри микробной клетки, что также делает невозможным ее дальнейшее функционирование. Как предполагают, данные механизмы действия обеспечивают клиническую эффективность пиритиона цинка при себорейном дерматите.

Другой не менее значимой особенностью пиритиона цинка является его противовоспалительная активность и участие в процессах регуляции апоптоза (проапоптогенное действие) [11]. Благодаря активации апоптоза клеток воспалительного инфильтрата достигается значительное сокращение количества клеток-эффекторов воспаления, что приводит к уменьшению выраженности клинических проявлений. В клиническом аспекте очень важной является способность пиритиона цинка угнетать синтез провоспалительных цитокинов и блокировать выход из тучных клеток гистамина, провоцирующего зуд кожи (рис. 1).

Целью исследования явилась оценка эффективности и безопасности применения препарата Цинокап® аэрозоль в сравнении с препаратом Скин-кап® аэрозоль у пациентов с себорейным дерматитом.

Задачи исследования:

- оценить влияние терапии препаратами Цинокап® аэрозоль и Скин-кап® аэрозоль на степень тяжести течения себорейного дерматита с использованием дерматологического индекса шкалы симптомов DCSS (Dermatology Clinical Sign Score);
- оценить влияние терапии препаратами Цинокап® аэрозоль и Скин-кап® аэрозоль на качество жизни больных себорейным дерматитом с использованием опросника Индекса качества жизни дерматологических больных DLQI (Dermatology Life Quality Index);
- провести сравнительный анализ полученных результатов терапии;
- оценить терапевтическую эквивалентность препаратов Цинокап® аэрозоль и Скин-кап® аэрозоль;
- оценить безопасность терапии препаратом Цинокап® аэрозоль.

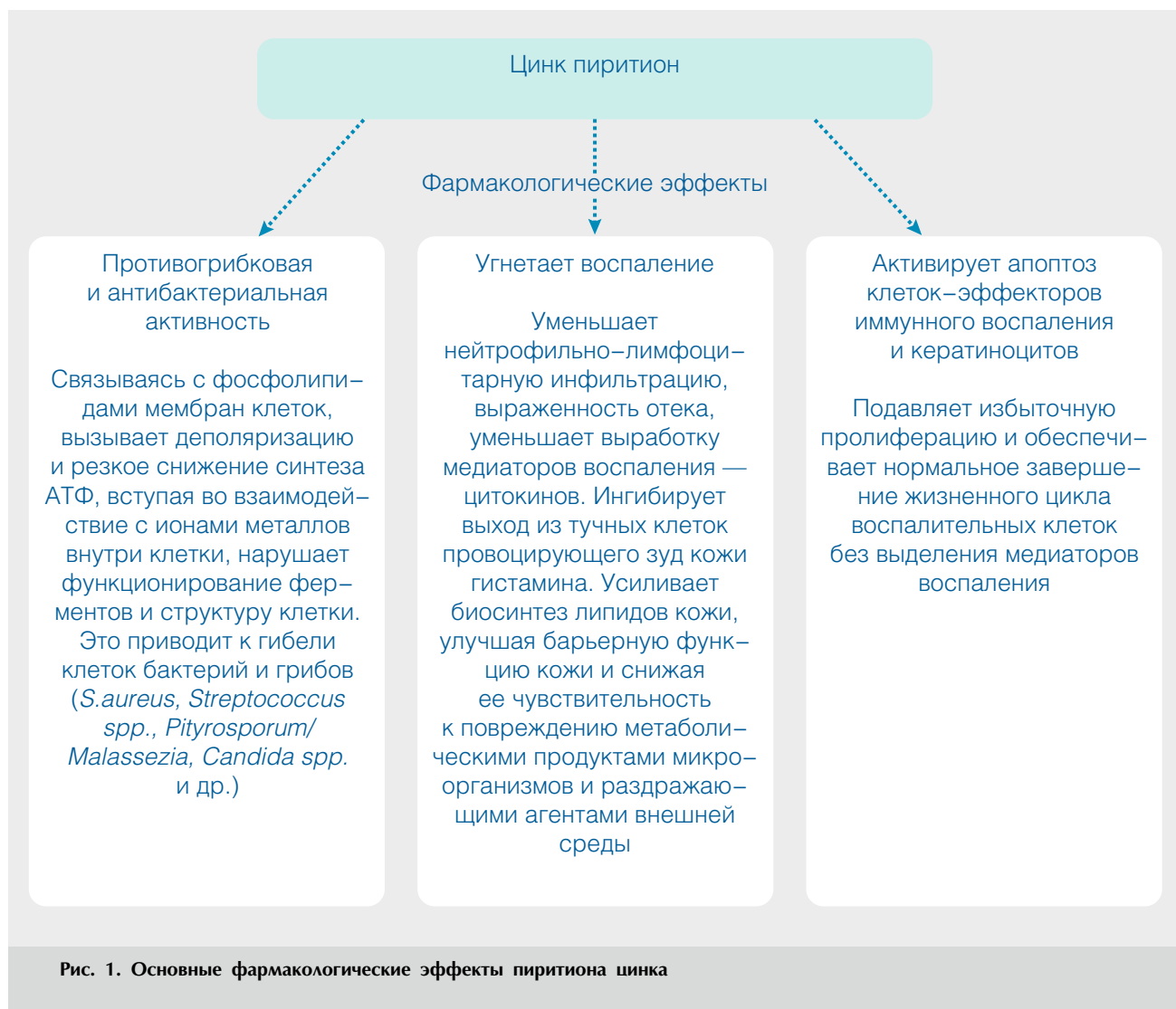
Исследование было проведено в 2008 г. на базе ФГУ «Государственный научный центр дерматовенерологии Росмедтехнологий».

Материал и методы

Проведено проспективное открытое рандомизированное сравнительное клиническое исследование.

Критерии включения пациентов в исследование:

- желание участвовать в исследовании, подписанное информированное согласие;
- пациенты мужского и женского пола в возрасте от 18 до 65 лет;
- пациенты с диагнозом себорейного дерматита;
- продолжительность заболевания более 1 года;
- типичная клиническая картина;



- наличие более трех обострений дерматоза за год;
 - отсутствие стойких клинических ремиссий после ранее проводимого лечения.
- Критерии исключения:
- наличие в анамнезе аллергических реакций и индивидуальной непереносимости компонентов, входящих в состав исследуемого препарата и препарата сравнения;
 - больные, нуждающиеся в проведении системной кортикостероидной и антибактериальной терапии или прошедшие ее за последний месяц до начала исследования;
 - пациенты, использующие системные биологические препараты (цитокины/антицитокины), метотрексат, циклоспорин А, неогтиказон менее чем за 4 нед. до включения в исследование;
 - использование наружных лекарственных средств, содержащих глюкокортикостероиды, за неделю до включения в исследование;
 - больные с тяжелыми формами заболевания;
 - наличие в анамнезе тяжелых сопутствующих заболеваний, которые могли ограничить участие пациента в исследовании;
 - беременность, период лактации.
- Пациенты (40 человек) были рандомизированы в две статистически сопоставимые группы, по 20 пациентов в каждой. Исследуемые группы не различались по возрасту, полу больных, диагнозу, клинической форме и длительности заболевания, результатам лабораторных показателей и физикального обследования.
- Пациенты, принимавшие участие в исследовании, имели различную локализацию процесса с поражением кожи головы, верхних и нижних конечностей, туловища. Возраст больных варьировал от 18 до 62 лет. У 36 больных процесс носил распространенный характер с типичной для себорейного дерматита локализацией на лице в области носогубных складок и бровей, на груди, спине, также на верхних

и нижних конечностях. У 4 пациентов отмечалось только поражение кожи волосистой части головы. Лиц мужского пола было 11, женского — 29. Давность заболевания варьировала от 1 года до 20 лет. Распределение больных по возрасту, полу и длительности заболевания в обеих группах представлено в табл. 1.

Пациенты 1-й группы получали терапию препаратом Цинокап® аэрозоль, 2-й группы — препаратом Скин-кап® аэрозоль. Препараты наносили тонким слоем на пораженные участки кожи 2 раза в день в течение 14 дней. На протяжении всего периода наблюдения не использовались средства патогенетической и симптоматической терапии, кроме исследуемых препаратов пиритиона цинка.

Эффективность терапии оценивали с помощью дерматологического индекса шкалы симптомов — индекса DCSS и опросника Индекса качества жизни дерматологических больных — индекса DLQI (Dermatology Life Quality Index). Расчетный показатель индекса DCSS определяли путем оценки 9 клинических симптомов заболевания (эритема, отечность, экссудация, лихенификация, наличие папул, сухость, шелушение кожи, наличие трещин и выраженность зуда) по 4-балльной шкале (от 0 до 3 баллов). Сумму всех баллов принимали за расчетный итоговый показатель индекса DCSS на момент определения. Оценка исследуемых показателей проводилась на момент включения пациента в исследование (исходный объективный статус пациента), а также на 7 и 14-й дни терапии и через 7 дней после окончания лечения.

Также с целью оценки эффективности терапии препаратами Цинокап® и Скин-кап® определялись количество пациентов (в процентах) с отрицательной динамикой индекса DCSS и скорость наступления излечения. Пациенты, у которых в ходе терапии показатель DCSS снизился на 100, 85, 75 и 50%

по сравнению с исходными значениями, считались соответственно 100, 85, 75 и 50% респондентами.

Оценка безопасности исследуемого препарата и препарата сравнения включала регистрацию нежелательных явлений, клинический лабораторный мониторинг, регистрацию основных витальных показателей (уровень систолического и диастолического артериального давления, пульс, частота дыхательных движений, температура тела).

Для статистического анализа использовали пакет статистических программ SPSS 6.0.

Результаты исследования

Исследование завершили 38 (95%) человек. У одного пациента из 2-й группы, применявшего Скин-кап®, была преждевременно прекращена терапия вследствие несвоевременной явки пациента на визит и нарушения сроков, регламентированных протоколом. У 1 из 20 пациентов, применявших Цинокап®, развился контактный дерматит, препарат был отменен, дальнейшее лечение исследуемым препаратом не проводилось.

По полученным данным (табл. 2) можно сделать выводы о равноценном, статистически достоверном, многократном уменьшении суммарного показателя индекса DCSS, отражающего тяжесть течения себорейного дерматита.

По завершении 1-й недели терапии снижения индекса DCSS на 100%, т. е. полного клинического выздоровления, в обеих группах не отмечено. После 2 нед. терапии у 10,53% больных, применявших Цинокап®, и у 15,79% больных, применявших Скин-кап®, отмечено полное клиническое выздоровление. Через неделю после завершения терапии полный регресс симптомов отмечен у 36,84 и 21,05% больных соответственно (рис. 2).

Таблица 1

Распределение больных по полу, возрасту и длительности заболевания

Показатель	Препарат	
	Цинокап®	Скин-кап®
Возраст, годы:		
min-max	18,9—59,0	19,0—62,6
среднее	32,3	34,7
Пол, абс.:		
муж.	5	6
жен.	15	14
Длительность заболевания, годы:		
min-max	1,5—20,0	1,0—10,0
среднее	5,7	3,9
Продолжительность текущего обострения заболевания, дни:		
min-max	30—180	30—120
среднее	55,3	53,5

Таблица 2

Изменение суммы баллов по дерматологическому индексу шкалы симптомов (DCSS) в ходе терапии

Срок исследования	Цинокап®	Скин-кап®	P
До начала терапии	14,89 ± 7,15	15,68 ± 9,90	0,78
После 1-й нед. терапии	8,05 ± 5,12	7,21 ± 5,20	0,62
После 2 нед. терапии	4,53 ± 4,36	3,05 ± 2,68	0,22
Через 1 нед. после окончания терапии	2,42 ± 3,78	2,32 ± 2,79	0,92

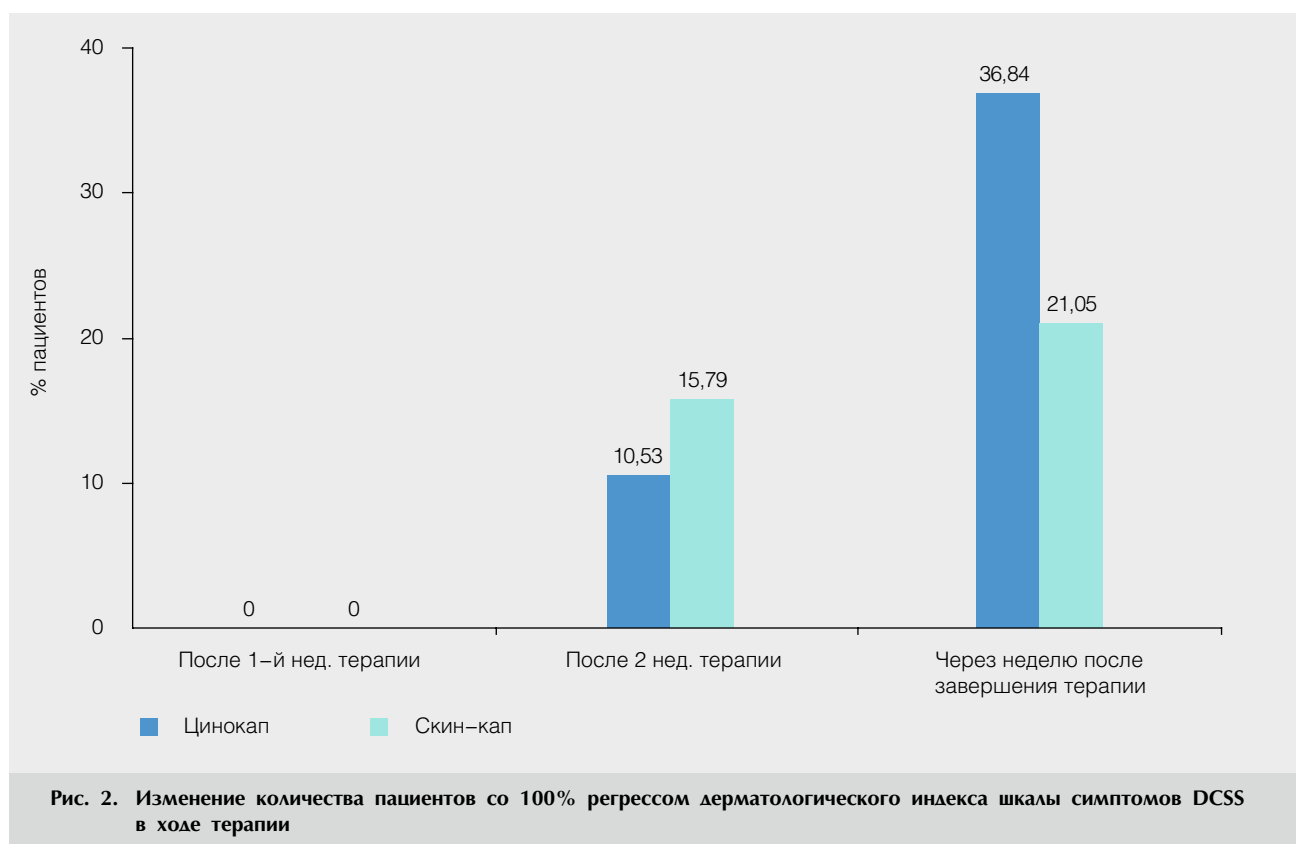


Рис. 2. Изменение количества пациентов со 100% регрессом дерматологического индекса шкалы симптомов DCSS в ходе терапии

Снижение индекса DCSS на 85% после 1-й нед. терапии наблюдалось только у 1 пациента, применявшего Скин-кап®. После 2 нед. терапии снижение индекса DCSS на 85% отмечалось у 15,79% пациентов из группы, применявшей Цинокап®, и у 36,84% пациентов из группы, применявшей Скин-кап®; через неделю после завершения терапии — у 57,89 и 63,16% пациентов соответственно.

Снижение индекса DCSS на 75% после 1-й нед. терапии отмечено только у 1 пациента, применявшего Скин-кап®, после 2 нед. терапии — у 52,63% пациентов из группы, применявшей Цинокап®, и у 68,42% пациентов из группы, применявшей Скин-кап®. Через неделю после завершения терапии у 78,95% пациентов из группы терапии Цинокапом и 78,95% пациентов группы сравнения индекс DCSS снизился на 75%.

Снижение индекса DCSS на 50% после 1-й нед. терапии отмечено у 36,84% пациентов, получавших Цинокап®, и у 63,16% пациентов, проводивших терапию Скин-капом. После 2 нед. терапии снижение индекса DCSS отмечено соответственно у 84,21 и 94,74% пациентов; через неделю после окончания лечения — у 94,74 и 100%.

Значительный регресс зуда — одного из параметров индекса DCSS, оцениваемого в процессе всего исследования, наглядно продемонстрировал эффективность применяемых препаратов (рис. 3).

Таким образом, отмечался выраженный клинический эффект от проводимой терапии через 2 нед. от начала лечения и в дальнейшие сроки наблюдения за пациентами.

В обеих группах зарегистрирована равная степень ответа на терапию. Отсутствие статистически

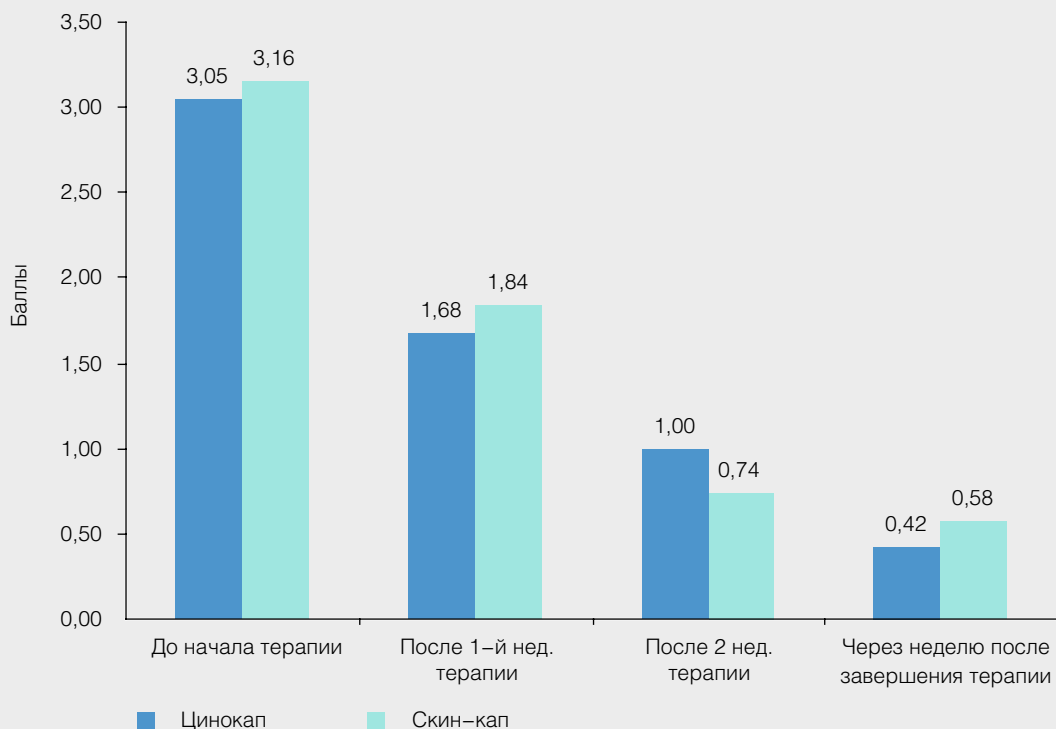


Рис. 3. Изменение интенсивности зуда в процессе терапии по данным оценки пациентами

значимых различий при сравнительной оценке всех результатов терапии в группах пациентов, получавших терапию препаратом Цинокап® аэрозоль или Скин-кап® аэрозоль, свидетельствуют о терапевтической эквивалентности данных лекарственных средств.

В ходе исследований в обеих группах также выявлено достоверное улучшение Индекса качества жизни дерматологических больных — индекса DLQI. Между группами не отмечено статистически значимых различий по сумме баллов (табл. 3).

В процессе исследования в обеих группах не зарегистрировано статистически значимых

изменений основных витальных показателей и результатов биохимических и гематологических анализов.

Серьезных нежелательных явлений в обеих группах также не отмечено. У одного пациента из группы, получавшей терапию препаратом Цинокап®, была зарегистрирована побочная реакция, расцененная как контактный дерматит, клинически проявлявшийся эритемой, усилением зуда в очаге поражения. По-видимому, в данном случае имела место индивидуальная непереносимость одного из компонентов препарата. Препарат был отменен, повторно не назначался.

Таблица 3

Динамика индекса качества жизни дерматологических больных (DLQI) на фоне терапии больных себорейным дерматитом препаратами Цинокап® и Скин-кап®

Срок исследования	Цинокап®	Скин-кап®	<i>P</i>
До начала терапии	11,58 ± 8,26	9,42 ± 4,85	0,33
После 1-й нед. терапии	7,00 ± 5,55	6,26 ± 5,31	0,68
После 2 нед. терапии	3,11 ± 4,08	2,37 ± 3,24	0,54
Через неделю после окончания терапии	1,95 ± 2,12	1,68 ± 2,26	0,71

Выводы

1. В ходе терапии зарегистрировано равноценное статистически достоверное многократное уменьшение суммарного показателя индекса DCSS, отражающего тяжесть течения себорейного дерматита, как у пациентов, применявших Цинокап® аэрозоль, так и у пациентов, использовавших Скин-кап® аэрозоль. Зарегистрирована равная степень ответа на проведенную терапию в обеих группах.

2. Препараты Цинокап® аэрозоль и Скин-кап® аэрозоль являются эффективными средствами лечения себорейного дерматита.

3. Препарат Цинокап® сопоставим по терапевтическому действию с оригинальным препаратом Скин-кап®.

4. Через 7 дней после окончания терапии у пациентов обеих групп отмечалась отрицательная динамика индексов DCSS и DLQI. Таким образом, окончание лечения препаратами с действующим веществом пиритионом цинка не приводит к рецидиву себорейного дерматита, способствует пролонгации ремиссии.

5. В ходе исследования в обеих группах не зарегистрировано статистически значимых изменений основных витальных показателей и результатов биохимических, гематологических анализов.

6. В период проведения исследования серьезных нежелательных явлений не зафиксировано.

7. В ходе проведения клинического исследования препарат Цинокап® показал хороший профиль безопасности, сопоставимый с профилем безопасности препарата Скин-кап®.

Заключение

В ходе исследования показано, что препарат Цинокап® аэрозоль является эффективным средством терапии себорейного дерматита. Отсутствие статистически значимых различий при сравнительной

оценке результатов проведенной терапии в группах пациентов, получавших терапию препаратом Цинокап® аэрозоль или оригинальным препаратом Скин-кап, свидетельствует о терапевтической эквивалентности данных лекарственных средств.

По результатам проведенного исследования препарат Цинокап® аэрозоль может быть рекомендован для лечения пациентов с диагнозом себорейный дерматит.

Литература

1. Макашева Р.К. Себорейная экзема. Алма-Ата: Казахстан, 1972.
2. Скрипкин Ю.К., Мордовцев В.Н. (ред.) Кожные и венерические болезни. М.: Медицина, 1999.
3. Ashbee H.R., Evans E.G. V. Immunology of diseases associated with *Mallassezia* species. *Clin Microbiol Rev.* 2002; 15: 1: 21–57.
4. Konrad V., Cernikova M. *Dermat. Wschr.* 1963; Bd. 383–385.
5. Кьяра Де Люка, Деев А., Коркина Л. Сквален — уникальный компонент липидов поверхности кожи человека. *Косметика & Медицина.* 2002; (5): 18–24.
6. Баконина. Н.В. Особенности клиники, течения и иммуноморфологических показателей у больных себорейным дерматитом: Автореф. дис... канд. мед. наук. М., 2007, 19.
7. Резайкина А.В., Баконина. Н.В. Содержание циркулирующих провоспалительных цитокинов у больных себорейным дерматитом. *Вестн. дерматол. и венерол.* 2007; 3: 27–29.
8. Казначеев К.С., Казначеева Л.Ф., Молокова А.В. Апоптоз клеток-мигрантов кожи у детей с атопическим дерматитом на фоне применения крема Скин-кап®. *Аллергология.* 2006; 3: 7–11.
9. Латий О.В., Белоусова И.Э., Самцов А.В. Иммуногистологические особенности применения препарата Скин-кап® в сравнении с наружными стероидами у больных атопическим дерматитом. *Вестн. дерматол. и венерол.* 2005; 1: 46–50.
10. Позднякова О.Н. Местная терапия себореи и себорейного дерматита. *Вестн. дерматол. и венерол.* 2005; 5: 45–47.
11. Скрипкин Ю.К. Активированный пиритион цинка (Скин-кап®). Механизмы действия. *Клиническое применение. Росс. аллергол. журн.* 2007; 3, 70–75.
12. Dinning A.J., Al-Adham I.S.I., Austin P. и др. Pyrithione biocide interactions with bacterial phospholipid head groups. *J. appl microbiol* 1998; 85: 1: 132–214.
13. Dinning A.J., Al-Adham I.S.I., Eastwood I.M. и др. Pyrithione biocides as inhibitors of bacterial ATP synthesis. *J. appl microbiol* 1998; 85: 1: 141–214.